Cirugía de las celulitis cervicomediastínicas

P Gehanno
J Depondt

Resumen. – Las celulitis cervicomediastínicas son la consecuencia de una inoculación séptica de la cavidad bucal o de la orofaringe. Habitualmente estas infecciones son mixtas aeroanaerobias. Pueden diferenciarse dos formas clínicas: la forma mionecrótica, con gangrena gaseosa de extensión extremadamente rápida, y la forma seudoflemonosa de evolución más lenta. El tratamiento del paciente consiste en su traslado a la unidad de cuidados intensivos, la realización de una tomografía computadorizada cervicotorácica (si es posible), intubación y antibioticoterapia que abarque los gérmenes aerobios y anaerobios. Si bien en la forma gangrenosa la indicación quirúrgica es evidente, en las formas seudoflemonosas depende de los signos de gravedad generales y hemodinámicos. Consiste en una cervicotomía amplia que permita la abertura de todas las cavidades anatómicas, localización de las zonas de supuración y toma de muestras bacteriológicas, escisión de los tejidos necróticos hasta llegar a los tejidos sanos. Durante la operación debe explorarse sistemáticamente la comunicación cervicotorácica.
Después del lavado, se deja un drenaje amplio, haciendo una simple aposición del colgajo cutáneo sobre la región cervical. Al día siguiente de la operación se cambia el apósito bajo anestesia general, si la necrosis continúa se efectúan nuevas resecciones hísticas, la mejoría del estado local permitirá la colocación de apósitos simples en reanimación. La decisión de cierre hermético de la piel cervical dependerá de la mejoría del estado local y general. Siempre se deberá considerar una posible toracotomía en caso de que se produzca una complicación mediastínica séptica.

© 2000, Editions Scientifiques et Médicales Elsevier SAS, París. Todos los derechos reservados.

Introducción

Las celulitis cervicomediastínicas son afecciones afortunadamente poco frecuentes pero de una extrema gravedad potencial, la cual depende en parte del retraso en la aplicación del tratamiento, en el que la cirugía desempeña un papel fundamental.

Por lo tanto, es indispensable conocer esta patología para tomar la decisión terapéutica adecuada en el momento oportuno, ya que de lo contrario se arriesga la vida del paciente.

Reseña clínica y anatomoclínica

Las celulitis cervicomediastínicas son la consecuencia de una inoculación séptica, raramente cutánea y muy a menudo mucosa, en la cavidad bucal o la orofaringe. En la cavidad bucal las circunstancias infectantes son múltiples, lo que explica la dificultad de una prevención racional generalizada. Los abscesos apicales y las extracciones dentales no son las únicas causas en lo que concierne a los dientes. Cuidados simples como una limpieza dental y el tratamiento de caries bajo anestesia local intragingival, pueden desencadenar estos accidentes infecciosos mayores. En la orofaringe, donde las etiologías yatrógenas son tan posibles como en la cavidad bucal, la causa más común de celulitis son las anginas. El «tránsito» de la infección por una colección local no es obligatorio y la celulitis cervical puede aparecer en el caso de unas anginas banales sin flemón periamigdalino [6].

Bacteriología

Estas infecciones suelen ser mixtas aerobias y anaerobias. Todos los gérmenes anaerobios grampositivos y gamnegativos suelen aparecer sin predominancias, pero el germen aerobio más habitual es *Streptococcus pyogenes* [4, 5, 7]. En determinados contextos, en pacientes dependientes del alcohol o el tabaco principalmente, puede haber sobreinfecciones secundarias por bacterias gramnegativas que se han convertido, en este terreno, en comensales de la cavidad bucal.

Propagación de la infección

El origen infeccioso extramucoso primario es peribucal (zona submentoniana, compartimento submaxilar) o perifaríngeo (zona parafaríngea preestiliana o parafaríngea retroestiliana). La zona primitivamente infectada puede ser también retrofaríngea como consecuencia de una inoculación séptica vulnerante. A partir de puntos de debilidad anatómica, se invaden los compartimentos contiguos, el canal yugulocarotídeo resulta afectado precozmente a partir de las regiones peribucales y perifaríngeas. Finalmente, la infección afectará a todos los compartimentos anatómicos del cuello, incluyendo los glandulares tiroideos, parotídeos y submaxilares [1].

***Pierre Gehanno** : Chef de service.*
***Joël Depondt** : Praticien hospitalier.*
Service ORL et chirurgie cervicofaciale, groupe hospitalier Bichat-Claude-Bernard, 46, rue Henri-Huchard, 75877 Paris cedex 18.

Los hallazgos operatorios asocian en grados diversos las infiltraciones nítidamente purulentas y seropurulentas, en todos los casos extremadamente nauseabundas, y lesiones de mionecrosis y trombosis venosa.

Presentación clínica

Según la experiencia de los autores hay que distinguir dos situaciones clínicas [4]: la forma con mionecrosis completa con gangrena gaseosa y la forma más tórpida, sin mionecrosis importante, de apariencia seudoflemonosa. En ambos casos existe un estado general infeccioso grave con fiebre cercana a los 40 °C; a menudo las alteraciones hemodinámicas hacen temer un choque séptico y manifestaciones funcionales aerodigestivas altas: disnea más o menos importante que ha podido requerir intubación urgente, a veces trismus y siempre dolor cervical.

— En la forma con gangrena gaseosa, se comprueba un aumento de volumen del cuello, que no es inflamatorio, y cuando se palpa la zona se percibe una crepitación similar a la que se experimenta con la nieve. La extensión de la zona de crepitación, prueba del derrame gaseoso subcutáneo que revela la mionecrosis, es un buen índice de la gravedad evolutiva de la afección. Esta extensión es sumamente rápida; si se marca sobre la piel los bordes de la zona de crepitación, se podrá comprobar que se extiende aproximadamente a 10 cm/h desde la cara lateral del cuello hacia el lado opuesto y la cara anterior del tórax.

Las formas gangrenosas de celulitis cervicales presentan una característica doble: su rapidez evolutiva, que justifica un diagnóstico y una operación de drenaje y de escisión de la necrosis extremadamente urgente, en la hora o las horas que siguen a la llegada al centro hospitalario.

Su gravedad potencial estriba en las formas con mionecrosis completa gasógena, que implican mayor riesgo evolutivo con extensión mediastínica, circunstancia en la que el grado de mortalidad es más importante.

— La segunda manifestación clínica es la que los autores han distinguido bajo la denominación de forma seudoflemonosa. No existe crepitación subcutánea sino una tumefacción laterocervical, roja, tensa, dolorosa, que evoluciona más lentamente que la forma precedente y alcanza en 24 o 48 horas el hueco supraclavicular y sobrepasa la línea media. Existen formas de transición que van a detectarse por diagnóstico por imágenes cervical, si se ha podido realizar, ya sea mediante radiografía estándar de las partes blandas, o bien por tomografía computadorizada (TC). En ella aparecen pequeñas burbujas aéreas subcutáneas e intramusculares.

Tratamiento general

El diagnóstico de celulitis cervical de forma gangrenosa o seudoflemonosa se hace a partir del aspecto general del paciente, los signos físicos locales, los signos funcionales respiratorios y dolorosos y el hallazgo de una vía de inoculación dentaria o faríngea. El paciente debe ingresar en la unidad de cuidados intensivos. Si no hay alteraciones hemodinámicas que contraindiquen un traslado al servicio de radiología (aunque sea de corta duración), es mejor practicar una TC cervicotorácica. Tendrá la ventaja de confirmar el diagnóstico del nivel cervical afectado, mostrando las zonas de despegamiento y de derrame, y eventualmente los signos de mionecrosis. Por otro lado, permitirá descubrir una posible extensión torácica en forma de derrame mediastínico, pleural o pericárdico. Mientras se aguarda la operación y tras la reanimación postoperatoria, el paciente será intubado, si no se ha efectuado esta maniobra durante el transporte primario, y se aplicará una antibioticoterapia que cubra los cocos grampositivos aerobios y las bacterias anaerobias grampositivas y gramnegativas.

Se discute la indicación de la oxigenoterapia hiperbárica. Su papel no ha sido claramente establecido, de todos modos es difícil de aplicar si se consideran los problemas de transporte y de colocación en cámara de pacientes hemodinámicamente inestables, intubados y ventilados [2, 9].

Indicación quirúrgica

Si se trata de una forma gangrenosa, la indicación quirúrgica es extremadamente urgente debido a la rapidez evolutiva de esta variedad y, sobre todo, a su posibilidad de extensión hacia el mediastino. El momento del drenaje de una forma seudoflemonosa dependerá más de los signos de gravedad general del paciente y principalmente de la existencia de una intolerancia hemodinámica, que siempre es un signo de gravedad y debe motivar una operación precoz.

Técnica quirúrgica *(figs. 1, 2)*

Cualquiera que sea el aspecto, gangrenoso o seudoflemonoso, el tratamiento quirúrgico de una celulitis cervicofacial nunca debe limitarse a una incision-drenaje simple. Debe realizarse una intervención quirúrgica extensa, bajo anestesia general [3, 8].

Si la lesión es muy limitada, es infrecuente que baste con una cervicotomía unilateral. En la mayoría de los casos se reque-

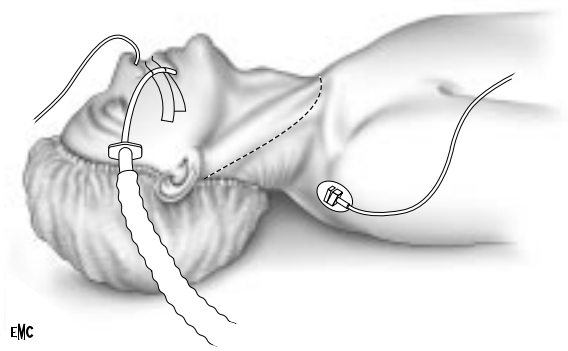

1 *Aspecto preoperatorio.*

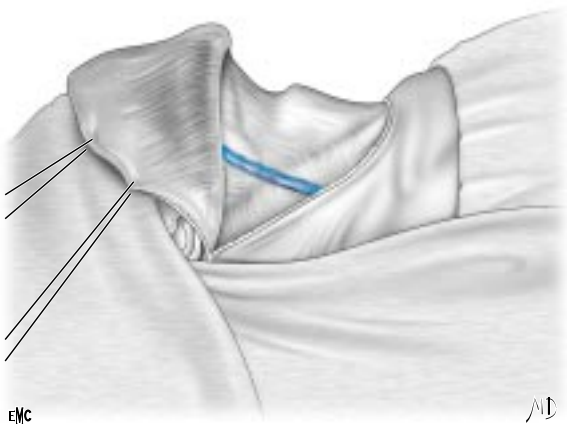

2

rirá una incisión bimastoidea que permita exponer toda la región cervical. La metodología quirúrgica debe basarse en tres principios:

— evidenciar las zonas de supuración y de necrosis hística, de manera que puedan tomarse muestras para cultivos bacteriológicos;

— abrir ampliamente todos los espacios celuloaponeuróticos para no dejar cerrado ningún foco séptico o necrótico;

— escindir todos los tejidos necróticos hasta los tejidos sanos y realizar lavados de los compartimentos anatómicos.

ABERTURA DE LOS COMPARTIMENTOS APONEURÓTICOS *(figs. 3, 4, 5)*

— Canales vasculares yugulocarotídeos.

— Liberación de todo el eje retrofaríngeo desde la orofaringe hasta el paso cervicotorácico. Se realiza tras sección-ligadura de los pedículos tiroideos para poder desplazar los lóbulos tiroideos hacia adelante, abrir el compartimento tiroideo y poder acceder al espacio retrofaríngeo. Así se facilita la exploración y el drenaje del espacio retrovisceral, en el plano que separa la aponeurosis prevertebral de los músculos faríngeos (aponeurosis cervical profunda).

— Abertura de los espacios submentonianos y submaxilares, justificada sobre todo en una celulitis de origen dentario o basilingual. La liberación de las caras inferior y profunda de la glándula submaxilar se realiza después de la incisión de la aponeurosis cervical superficial en el borde inferior de la glándula, después de ligar la vena facial.

En caso de celulitis de puerta de entrada posterior, debe abrirse el compartimento parotídeo mediante la liberación del polo inferior de la glándula. El espacio subparotídeo posterior debe abrirse mediante disección de la cara profunda del vientre posterior del digástrico y de la cara profunda de la parótida.

— El desfiladero cervicotorácico *(fig. 6)* debe explorarse tanto pretraqueal como retroesofágicamente para eliminar cualquier posibilidad de desarrollo del proceso infeccioso en el

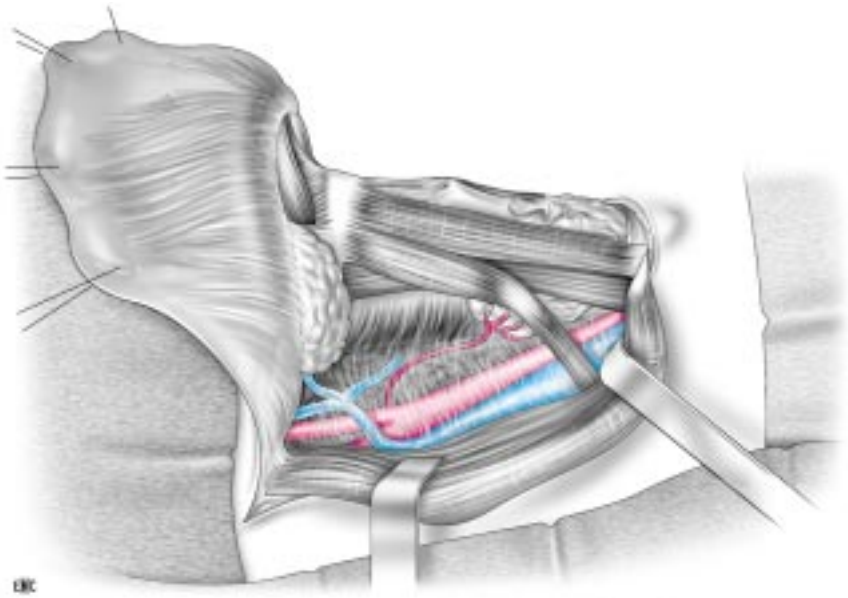

3

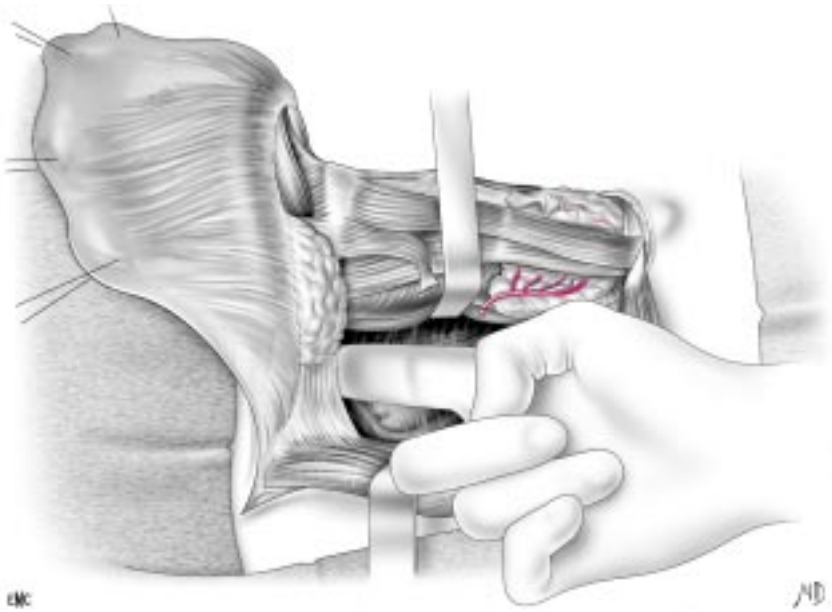

4 *Despegamiento con el dedo del espacio retrovisceral.*

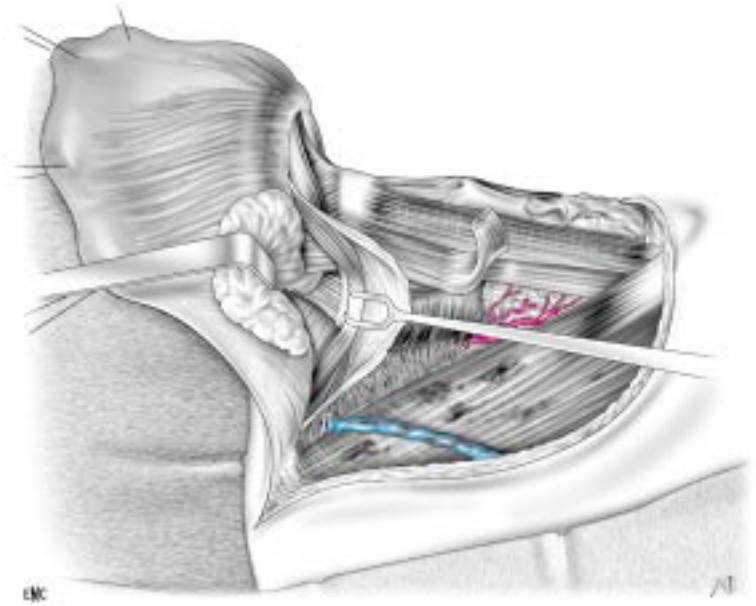

5

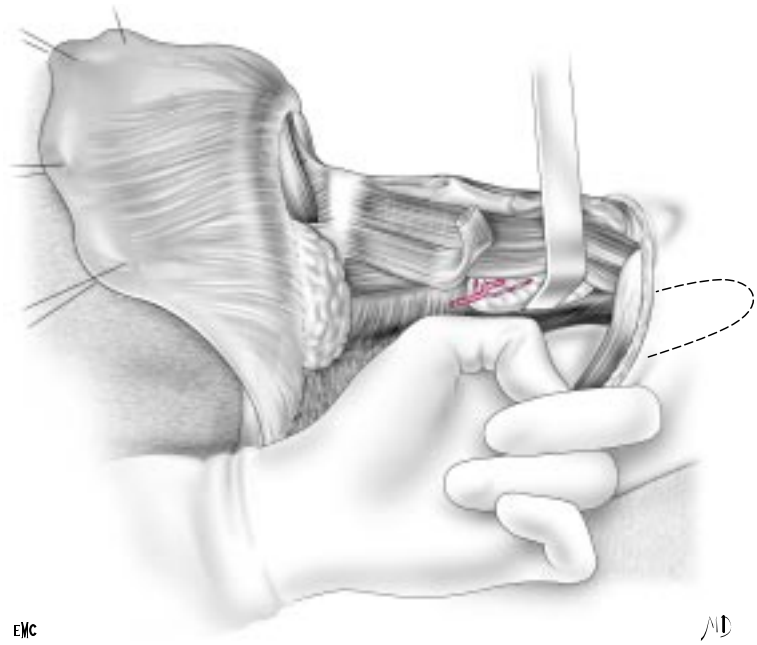

6 *Exploración con el dedo del mediastino externo.*

mediastino superior. El despegamiento a este nivel se hace con el dedo hasta el tronco arterial braquiocefálico. Si la lesión mediastínica está limitada al mediastino superior y es accesible por vía cervical, bastará con una limpieza y drenaje.

ESCISIÓN DE LOS TEJIDOS NECRÓTICOS, LAVADO Y DRENAJE DE LA REGIÓN CERVICAL *(figs. 7, 8, 9, 10)*

Paralelamente a la abertura de los espacios celulosos del cuello, se escinden los tejidos necróticos hasta llegar a los tejidos sanos, (aparición de sangre). Principalmente resultan afectados: los tejidos musculares, del platisma, esternocleidomastoideos, infrahioideos y también los tejidos glandulares. Las venas trombosadas, incluyendo eventualmente la yugular interna, se ligan y extirpan.

Una vez terminadas las escisiones, todos los tejidos cervicales son lavados con agua oxigenada con polividona yodada, frotando los tejidos con gasa y enjuagando abundantemente los espacios celulosos con jeringas de 50 cm^3.

Estos espacios se drenan mediante la colocación de láminas multitubuladas que van de un lado a otro del espacio retrofaríngeo, otras pasan por debajo del esternocleido-mastoideo, contra el eje vascular, drenando eventualmente la región submaxilar. Por último, se colocan dos grandes sondas torácicas, en «cañón de escopeta», en el desfiladero cervicotorácico pretraquealmente y, a veces, en el espacio retrovisceral. Los planos cutáneos y subcutáneos no se suturan: se dejan cuatro hilos de tipo mersuture sobre el colgajo cervical para facilitar las manipulaciones operatorias posteriores. Este colgajo cervical se coloca sobre gasas impregnadas de agua oxigenada con polividona yodada. La piel cervical también se cubre con gasas impregnadas de agua oxigenada con polividona yodada, gasas secas y campos. Este vendaje

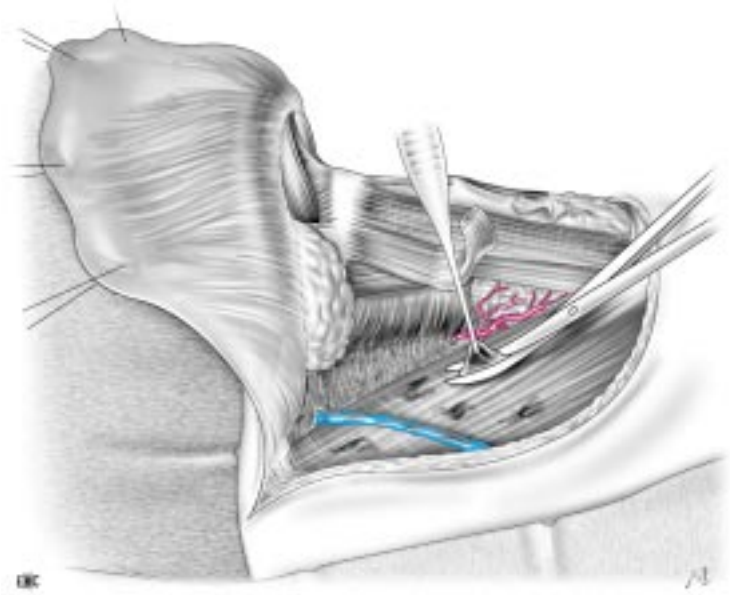

7 *Escisión.*

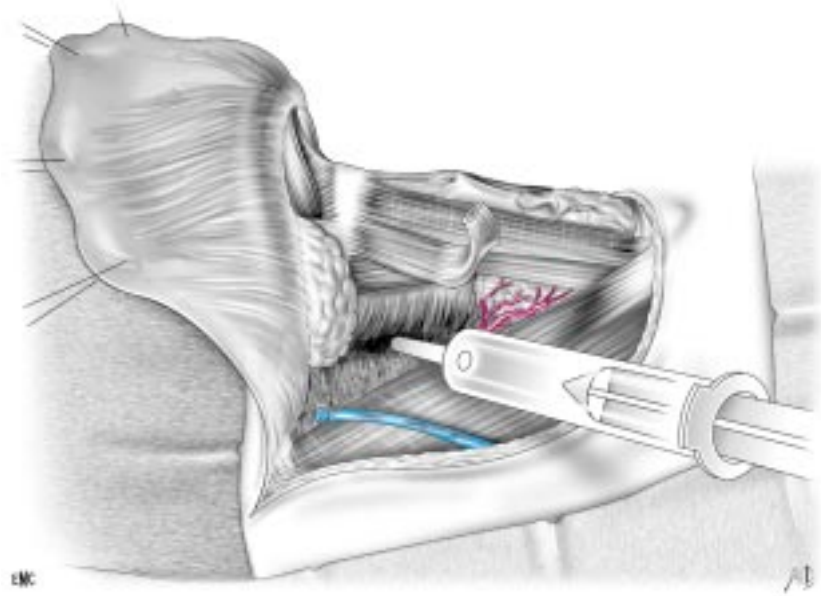

8 *Lavado.*

se recubre con un campo estéril desechable sujeto a la piel cervical y torácica.

En el período postoperatorio, durante la estancia en reanimación se hacen lavados con suero o con agua oxigenada con polividona yodada cada 8 horas, cambiando el vendaje al día siguiente bajo anestesia general, si es posible en la sala de operaciones. Si la necrosis hística persiste se precisarán nuevas resecciones que pueden producir importantes deformaciones musculares y glandulares.

A continuación, los intervalos de las curas dependerán de la mejoría del estado general y séptico, la ausencia de agravación de la necrosis y la aparición de tejido de granulación [4, 10].

En este momento se podrá decidir el cierre hermético de la piel cervical, el cual se realiza en un plano, a causa de la fragilidad de los planos subcutáneos y del importante grosor de los tejidos cutáneos y subcutáneos generado por la celulitis. Se efectúa con puntos separados o grapas cutáneas.

A pesar del carácter imperfecto de este cierre, la cicatrización final tiene una calidad excelente. A veces, una necrosis cutánea extirpada precisará un injerto posterior.

En algunos pacientes, a pesar de una cervicotomía correctamente realizada y de los vendajes repetidos, el estado séptico se prolonga o se agrava. En tales circunstancias, y si resulta posible, será necesaria una verificación cuidadosa del mediastino superior, con una TC o mediante resonancia magnética (RM) cervicotorácica. Cuando el estado hemodinámico del paciente que precisa la perfusión continua de fármacos vasopresores impide el desplazamiento hacia el tomógrafo, se decidirá la realización de una toracotomía basándose en la conjunción de esta intolerancia hemodinámica con un estado séptico persistente y la noción de una extensión mediastínica comprobada durante la cervicotomía primaria o durante las reintervenciones. La sospecha de una complicación mediastínica séptica justifica una toracotomía de drenaje. Esta lesión mediastínica agrava mucho el pronóstico.

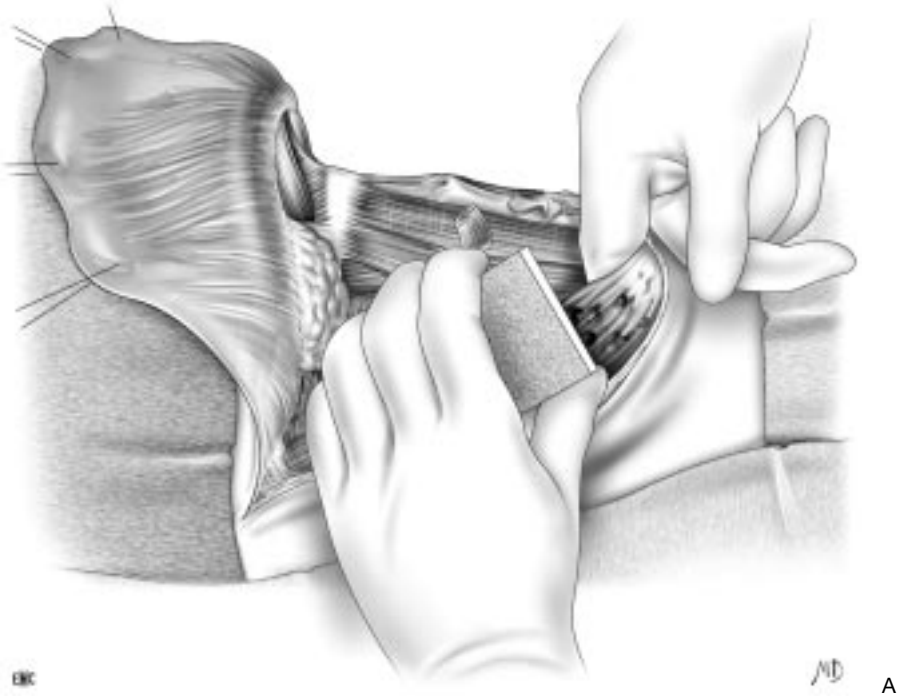

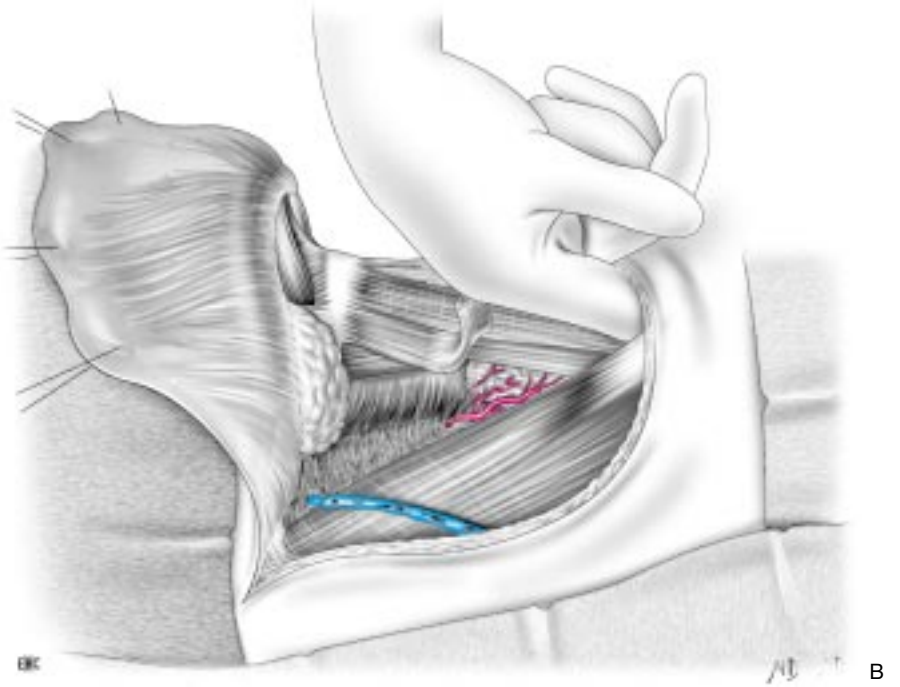

9 *Láminas multitubulares: colocación.*

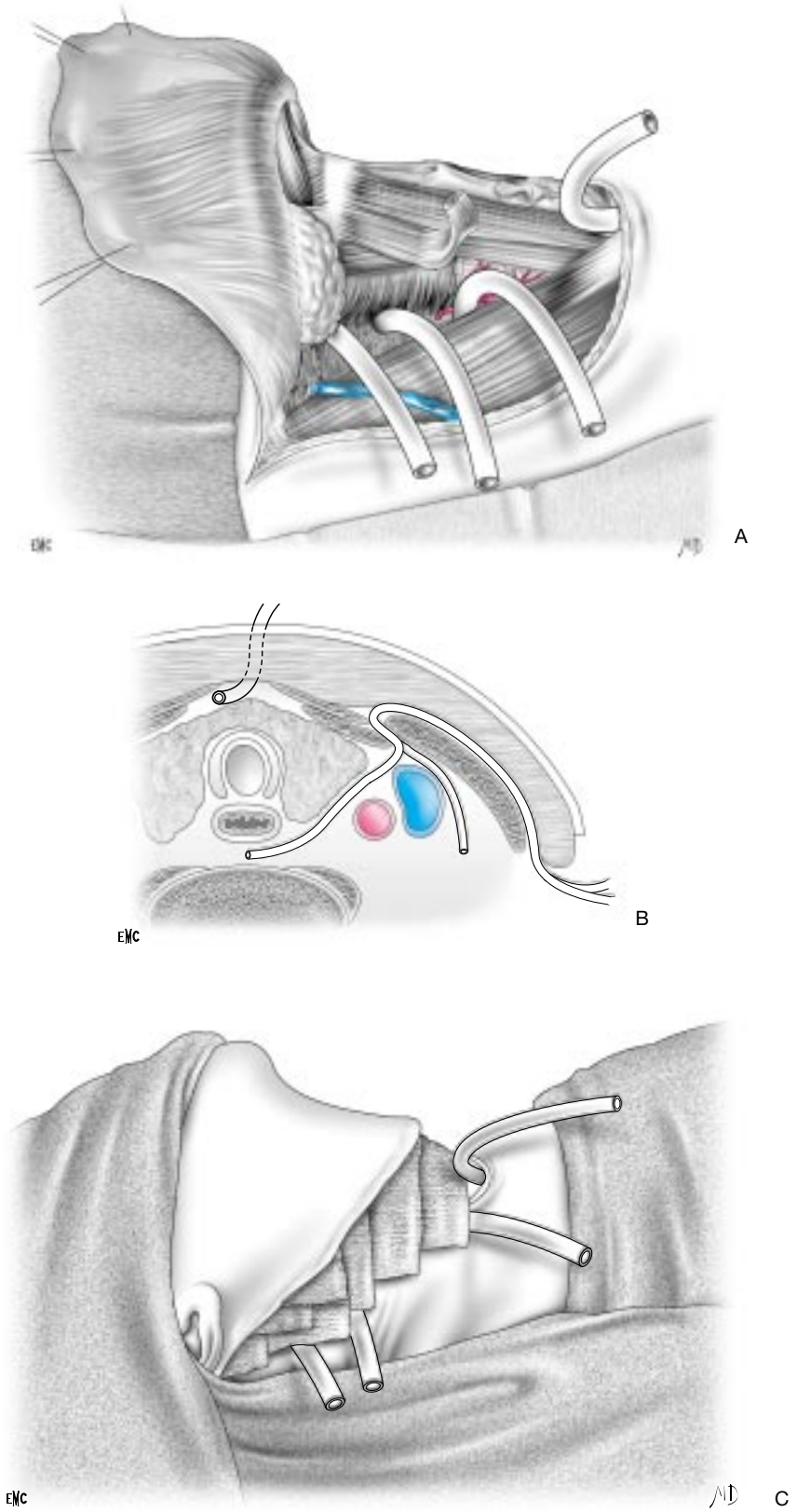

10 *Disposición de los drenes (A, B) y vendaje postoperatorio (C).*

Cualquier referencia a este artículo debe incluir la mención del artículo original: Gehanno P et Depondt J. Chirurgie des cellulites cervicomédiastinales. Encycl Méd Chir (Editions Scientifiques et Médicales Elsevier SAS, Paris, tous droits réservés), Techniques chirurgicales - Tête et cou, 46-535, 1997, 8 p.

Bibliografía

[1] Beasley DJ, Amedee RG. Deep neck space infections. *J La State Med Soc* 1995 ; 147 : 181-184

[2] Demello FJ, Haglin JJ, Hitchcock CR. Comparative study of experimental *Clostridium perfringens* infection in dogs treated with antibiotics, surgery and hyperbaric oxygen. *Surgery* 1973 ; 73 : 936-941

[3] Freeman HP, Oluwole SF, Ganepola GA. Necroziting fascitis. *Am J Surg* 1984 ; 142 : 377-383

[4] Gehanno P, Lacau Saint-Guily, J, Régnier B, Vachon F. Les cellulites cervicales à germes anaérobies. À propos de 10 cas. *Ann Otolaryngol Chir Cervicofac* 1982 ; 99 : 41-46

[5] Jousimies-Somer H, Savolainen S, Mäkitie A, Ylikoski J. Bacteriologic findings in peritonsillar abcesses in young adults. *Clin Infect Dis* 1993 ; 16 (suppl 4) : S292-S298

[6] Mathieu D, Neviere R, Teillon C, Chagnon JL, Lebleu N, Wattel F. Cervical necroziting fasciitis : clinical manifestations and management. *Clin Infect Dis* 1995 ; 21 : 51-56

[7] Meyers BR, Lawson W, Hirschman SZ. Ludwig's angina : case report, with review of bacteriology and current therapy. *Am J Med* 1972 ; 53 : 257-260

[8] Pignat JC, Haguenauer JP, Navailles B. Les cellulites cervicales diffuses, spontanées à anaérobies. *Rev Laryngol* 1989 ; 110 : 141-144

[9] Thom SR, Lauermann MW, Hart GB. Intermittent hyperbaric oxygen therapy for reduction of mortality in experimental polymicrobial sepsis. *J Infect Dis* 1986 ; 154 : 504-510

[10] Tovi F, Fliss DM, Zirkin HJ. Necrotizing soft-tissue infections in the head and neck : a clinicopathological study. *Laryngoscope* 1991 ; 101 : 619-625